



SZÖVEG –  
SCHUSTER BARBARA

# Huszonnégy élet

**Ábel** a lakásuk nappalijában futkározik, a kanapéra ugrik, majd egy bokszszákon függeszkedik. Ez megszokott viselkedés egy öt és fél éves kislánytól, de ha tudjuk, hogy egy éve gerincműtéten esett át, és az érintett szakaszt implantátumok rögzítik, a képsorok más értelmet nyernek. Ennek a mozgékony, életvidám, boldog gyereknek egyes, néhány éve elhangzott vélemények szerint meg sem kellett volna születnie.

◆ Siposné Kocsis Anita kismamaként, várandósságának tizenharmadik hetében az elsők között fordult 2020 körül a – gerincferdüléssel páciensek támogatásával foglalkozó – Vertebra Alapítványhoz. Magzatánál az ultrahangvizsgálat során egy gerincet érintő elváltozást találtak, amelyet igen súlyosnak ítélték meg, és azonnali terhességmegszakítást javasoltak. Az édesanya így emlékszik vissza: „Mindez a koronavírus-járvány idején történt, és nem volt könnyű egyedül hat orvossal szemben ülni a szobában. Szerették volna ott helyben kikényszeríteni belőlem a döntést, hogy szakítsam meg a várva várt gyermekünk életét, mert biztosak voltak abban, hogy érintett a gerincvelő. Azt mondták, a baba később nem fog tudni járni, és az elváltozás más rendellenességekkel is társulhat. Azzal biztattak, hogy fiatal vagyok, lehet még gyerekem. Noha a magzat a harmadik lombik eljárás során fogant meg. Akkor azt gondoltam, ennek a gyereknek nem nőgyógyászra, hanem gerincsebészre van szüksége. Nem engedtem, hogy így érjen véget a várandósság – addig nem, amíg hozzáértő ember nem mondja ezt. Aláírtam a papírt, hogy magam döntöttem a babám megtartása mellett.”

Az édesanya a rendelőben felvetett gerincsebész – dr. Tunyogi Csapó Miklós nevét – és telefonszámát hazáig mondogatta, hogy el ne felejtse. Hamarosan azt az információt kapta a szakembertől, hogy a csigolyafejlődési rendellenesség az élettel teljes mértékben összeegyeztethető elváltozás. A csigolyák alakjában, számában, fejlődésében mutatkozó zavar bagatell is lehet, ugyanakkor később gerincsebészeti beavatkozást igényelhet, ha

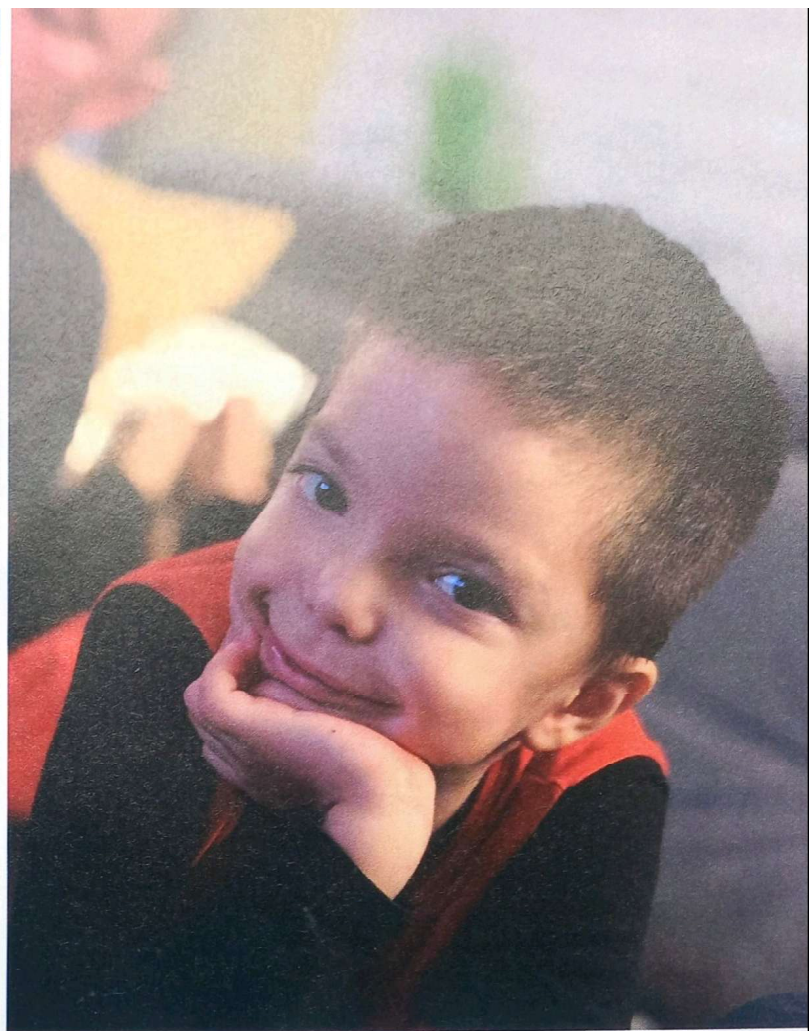
a szakemberek a gerincferdülés, gerincdeformitás kialakulását és főképp annak progresszív tendenciáját észlelik. A korai diagnózis viszont itt nagy segítség, mivel lehetővé teszi, hogy akár nagyon fiatal – óvodáskorú vagy tíz év alatti – gyermeknél végezzék el a műtétet, amely ily módon lényegében megelőző jellegű. Az operációnak köszönhetően a gerincferdülés nem súlyosbodik, a beavatkozás pedig – mivel csak a gerinc egy kisebb szakaszát érinti – elősegíti a későbbi, egyenes növekedést.

Anitáék példáját sok szülő követte, akik a terhességmegszakítás nehéz döntésének súlya alatt, időszükében próbáltak információhoz jutni. Az alapítványhoz érkező megkeresések azonban esetlegesen maradtak, nem alakult ki bejárattott út. A csigolyafejlődési rendellenesség okozta gerincferdülés ugyanis a ritkább formák közé tartozik – mintegy ezer élve születésből egy esetben fordul elő. Az alapítvány pedig akkoriban elsősorban a gyakoribb típusú gerincferdüléssel élő páciensek támogatására összpontosított.

Ahogy egyre többen kértek segítséget a magzati diagnózis után, úgy vált az alapítvány által nyújtott támogatás is egyre szakszerűbbé. Ennek egyik legfontosabb lépése a [www.babacsigolya.hu](http://www.babacsigolya.hu) honlap létrehozása volt, ahol látogatók hiteles információkat, sorstársi és edukációs tartalmakat, valamint egy támogató közösséget találnak. Én magam szintén érintett vagyok, mivel csigolyafejlődési rendellenességgel születtem. Esetemben



Anita, Ábel és Barbara



Ábel

felnőttkorban történt meg a súlyos gerincferdülés korrekciója egy komoly kihívást jelentő műtét során, amely szerencsére bravúros eredményt hozott. Nagy öröm megtapasztalni, hogy viszonylag rövid idő alatt milyen nagy fejlődést ért el az orvostudomány ezen a területen. S ez a nagy előrelépés – többek között – operáló orvosom, prof. dr. Jeszenszky Dezső érdeme is.

Az elmúlt két évben a szülők tájékoztatása is hatékonyabbá vált – köszönhetően az alapítvány munkatársainak és dr. Elekes Tibor klinikai genetikusnak. Tavaly pedig – a két terület elkötelezett szakembereit összefogva – megtartották az első, a témában akkreditált továbbképzést. Az elmúlt években huszonnégy olyan gyermekről tudunk, akik a csigolyafejlődési rendellenesség magzati diagnózisa mellett, sőt ellenére jöttek világra. Mindannyian jól vannak.

Köztük van Ábel is, akinél négyéves korában – az előzetes tájékoztatásnak megfelelően – érkezett el a gerincműtét ideje. A kórházban lelkesen mesélte mindenkinek, hogy a doktor bácsi „rendbe teszi az építőköveket” a hátában, és utána ott egy „bátorságcsik”

marad – ahogyan az a *Dani gerince meggyógyul* című felkészítő mesekönyvben olvasható. A kisfiú még matricákat is ragasztott a hátára, hogy a doktor bácsinak legyen egy kis meglepetés, mielőtt munkához lát.

A gyermek műtétje óta több mint másfél év telt el, s a gerincsebész idén úgy döntött, eltávolítja az implantátumokat, mivel már nincs funkciójuk. Ábel, ahogyan előtte, utána is a gyerekek mindennapos, mozgalmas életét éli, alig lehet megfékezni. Túlzás volna azt állítani, hogy a gerince, amely ma már teljesen egyenes, mindenben olyan, mint kortársaié, de egy laikus – sem a képeken, sem az életben – nem veszi észre, hogy valaha bármi probléma lett volna vele.

Hosszú még az út, a pubertáskor végéig biztosan megfigyelés alatt áll, de az optimista forgatókönyv szerint nem lesz szükség újabb műtetre. Közös történetünk számomra szimbolikus: megmutatja, hogy én, aki ma az alapítványt vezetem, miért így jöttem világra. ♦

A témáról bővebb információ:  
[www.babacsigolya.hu](http://www.babacsigolya.hu), [info@gerincferdules.hu](mailto:info@gerincferdules.hu)

